Hallazgo Radiológico de Quiste Pericárdico

Milton Sérgio Bohatch Júnior[1], Paula Dayana Matkovski[1], Anderson Dietrich[2]
Universidade Regional de Blumenau[1]; Hospital Santa Isabel[2], Blumenau, SC – Brasil

Mujer de 46 años de edad, en control por infección cutánea por *Bukhoderia pseudomallei* en miembro superior izquierdo. Realizó radiografía de tórax para descartar afectación pulmonar, que evidenció hipotransparencia en lóbulo inferior izquierdo (Figura 1A).Posteriormente, fue sometida a tomografía de tórax que demostró colección líquida, sin realce por el medio de contraste, midiendo 8 cm en el mayor eje axial, ocupando el seno cardiofrénico izquierdo (Figura 1B). El ecocardiogramatranstorácico (ECO) mostró función sistólica preservada (FE 62% por el Teichholz), engrosamiento pericárdico discreto y quiste pericárdico en región posterior y en punta del corazón, conteniendo trabéculas de fibrina (Figura 2). Posteriormente, la paciente fue sometida a drenaje percutáneo del quiste guiada por US (citología: hematíes 0, leucocitos 1.000, 60% mononucleares y 40% neutrófilos; cultivo negativo). El ECO realizado un mes después del drenaje demostró discreto engrosamiento pericárdico (4mm) y ausencia de derrame pericárdico. Paciente sigue en tratamiento ambulatorio con el infectólogo.

Quistes pericárdicos son anomalías congénitas raras y generalmente benignas. Representan 6% de las masas mediastinales y 33% de todos los quistes del mediastino. La gran mayoría de los quistes es asintomática y generalmente es hallazgo incidental en exámenes de imágenes que pueden ser confundidos con aneurisma de la arteria coronaria, neoplasias y neumonía. Complicaciones como la ruptura del quiste, compresión cardíaca y hasta aun muerte súbita ya fueron descriptas, sin embargo son inusuales. Se puede adoptar una conducta conservadora en casos asintomáticos desde que sea posible el seguimiento del paciente, de modo de garantizar un curso benigno en el que el quiste pericárdico puede involucionar espontáneamente.

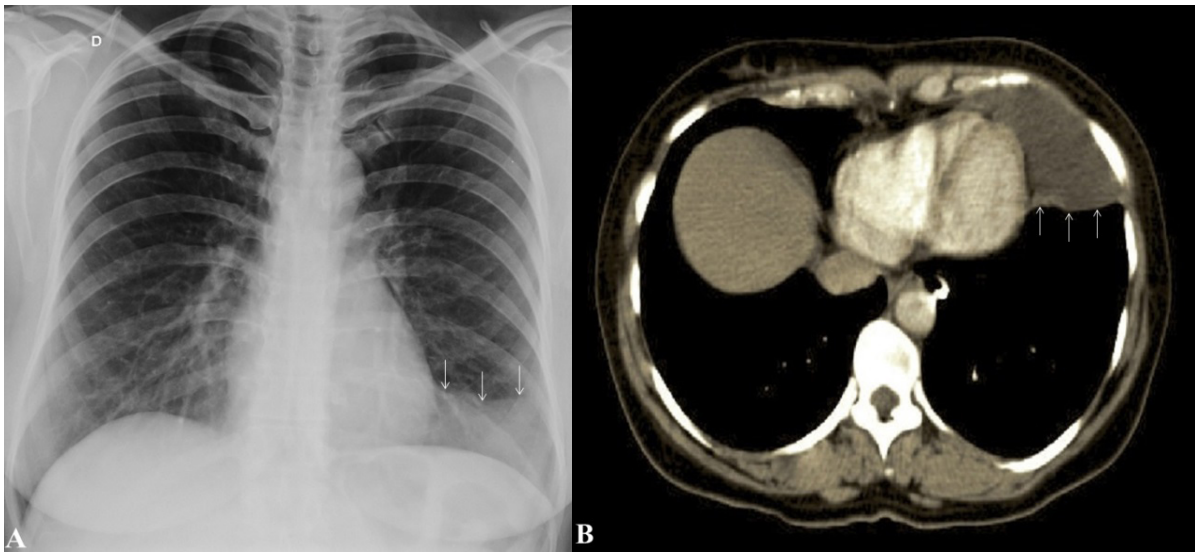

Figura 1 – *A: Radiografía de tórax – hipotransparencia en lóbulo inferior izquierdo (flechas). B: Tomografía computada de tórax – lesión cística ocupando el seno cardiofrénico izquierdo (flechas).*

Palabras clave

Quiste Mediastínico/congénito; Quiste Mediastínico/complicaciones; Quiste Mediatínico/fisiopatología; Drenaje.

Correspondencia: Milton Sérgio Bohatch Júnior •
Rua Max Hering, 285, Apto 806. CEP 89012510, Blumenau, SC - Brasil
E-mail: milton.jr87@hotmail.com
Artículo recibido el 19/8/2015; revisado el 3/9/2015; aceptado el 15/9/2015.

DOI: 10.5935/2318-8219.20160010

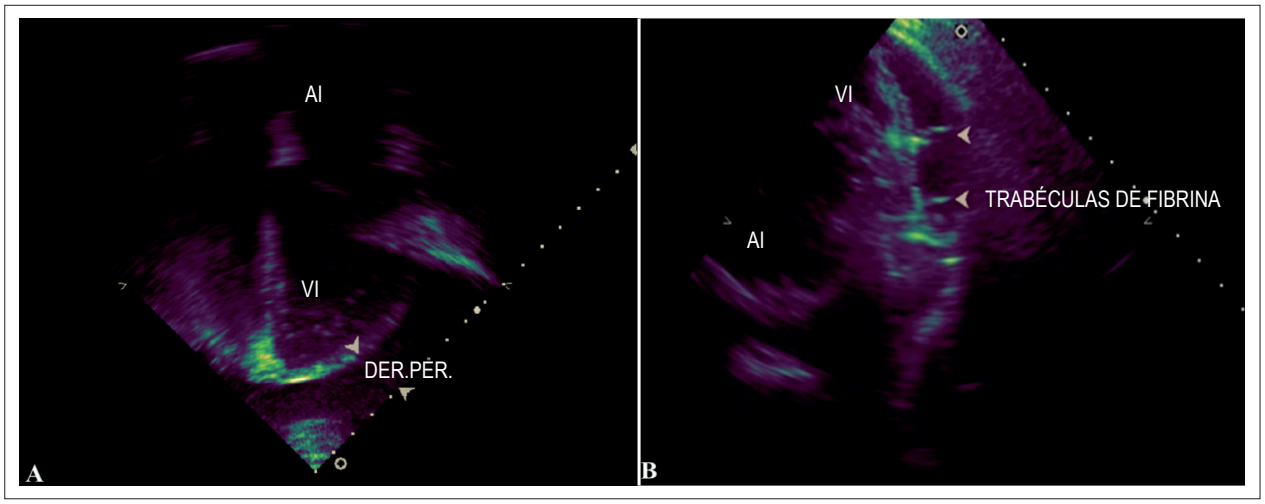

Figura 2 – *Ecocardiografiatranstorácica. A: Apical 4 cámaras – quiste pericárdico (cabeza de flecha). B: 4 cámaras modificado – presencia de quiste pericárdico con trabéculas de fibrina (cabeza de flecha). AI: atrio izquierdo; VI: ventrículo izquierdo; DER.PER.: derrame pericárdico.*

Contribución de los autores

Concepción y diseño de la investigación: Bohatch Jr MS; Obtención de datos:Bohatch Jr MS,Matkovski PD; Análisis e interpretación de los datos: Bohatch Jr MS, Matkovski PD, Dietrich A; Redacción del manuscrito: Bohatch Jr MS, Matkovski PD, Dietrich A; Revisión crítica del manuscrito respecto al contenido intelectual importante: Bohatch Jr MS, Dietrich A.

Potencial Conflicto de Intereses

Declaro no haber conflicto de intereses pertinentes.

Fuentes de Financiamiento

El presente estudio no tuvo fuentes de financiamiento externas.

Vinculación Académica

No hay vinculación de este estudio a programas de postgrado.